

**PROSES PENGECATAN RAPID SPESIMEN BIOPSI DI  
LABORATORIUM PATOLOGI ANATOMI RSUD ABDUL WAHAB  
SJAHRANIE SAMARINDA**

**LAPORAN TUGAS AKHIR**



**DISUSUN OLEH:  
YOSSIE PARAMITA SYNTIA PUTRI  
NIM : 16.0613.0791.03**


**PROGRAM STUDI D-III ANALIS KESEHATAN  
SEKOLAH TINGGI ILMU KESEHATAN WIYATA HUSADA  
SAMARINDA**

**2019**

**PROSES PENGECATAN RAPID SPESIMEN BIOPSI DI  
LABORATORIUM PATOLOGI ANATOMI RSUD ABDUL WAHAB  
SJAHRANIE SAMARINDA**

**LAPORAN TUGAS AKHIR**

Untuk Memenuhi Salah Satu Syarat Memperoleh Gelar  
Diploma Analis Kesehatan (Amd. A.K)



**PROGRAM STUDI D-III ANALIS KESEHATAN  
SEKOLAH TINGGI ILMU KESEHATAN WIYATA HUSADA  
SAMARINDA**

**2019**

**LEMBAR PENGESAHAN**

**PROSES PENGECATAN RAPID SPESIMEN BIOPSI DI  
LABORATORIUM PATOLOGI ANATOMI RSUD ABDUL WAHAB  
SJAHRANIE SAMARINDA**

**LAPORAN TUGAS AKHIR**

Oleh :

**YOSSIE PARAMITA SYNTIA PUTRI**  
**NIM: 16.0613.0791.03**

Telah berhasil dipertahankan dalam ujian  
Pada Tanggal 26 April 2019

Pembimbing I,

Rikawati, S.ST, M.Si  
NIP. 197107111992032007

Penguji I,

La Ode Marsudi, S.ST, M.Kes  
NIK. 113072891835

Pembimbing II,

Neti Eka Jayanti, SKM, M.Si  
NIK. 1130728618098

Penguji II,

Siti Raudah, S.Si, M.Si  
NIK. 1130728510012

Mengesahkan,

Ketua STIKES Wiyata Husada Samarinda



Ns. Edy Mulyono, S.Pd, S.Kep, M.Kep  
NIK. 1130727413045

Mengetahui,

Ketua Program Studi D-III Analis Kesehatan

Siti Raudah, S.Si, M.Si  
NIK. 1130728510012

## LEMBAR PERNYATAAN KEASLIAN TULISAN

Saya yang bertanda tangan di bawah ini :

Nama : Yossie Paramita Syntia Putri

NIM : 16.0613.0791.03

Program Studi : D-III Analis Kesehatan


Judul Laporan Tugas Akhir: Proses Pengecatan Rapid Spesimen Biopsi Di  
Laboratorium Patologi Anatomi RSUD Abdul  
Wahab Sjahranie Samarinda.

Menyatakan bahwa laporan tugas akhir ini adalah hasil karya sendiri dan semua sumber, baik yang dikutip maupun yang dirujuk telah saya nyatakan dengan benar

Samarinda, 26 April 2019

Yang Membuat Pernyataan

Yossie Paramita Syntia Putri



## KATA PENGANTAR

Puji dan syukur saya haturkan kehadiran Tuhan Yang Maha Esa, atas berkat Rahmat dan Bimbingan-Nya saya dapat menyelesaikan Laporan Tugas Akhir dengan judul “Proses Pengecatan Giemsa Spesimen Biopsy Di Laboratorium Patologi Anatomi RSUD Abdul Wahab Sjahranie Samarinda”. Laporan Tugas Akhir ini merupakan salah satu syarat untuk lulus Karya Tulis Ilmiah berupa Studi Kasus pada Program Studi D-III Analis Kesehatan STIKES Wiyata Husada Samarinda.

Bersamaan ini perkenankanlah saya mengucapkan terimakasih yang sebesar-besarnya dengan hati yang tulus kepada :

1. Bapak H. Mujito Hadi, S.Pd, MM selaku ketua yayasan STIKes Wiyata Husada Samarinda
2. Bapak Ns. Edy Mulyono, S.Pd, S.Kep, M.Kep selaku Ketua STIKes Wiyata Husada Samarinda.
3. Ibu Siti Raudah S.Si, M.Si selaku Ketua Program Studi D-III Analis Kesehatan STIKes Wiyata Husada Samarinda. Terima kasih atas masukan dan semua ilmu yang telah diberikan dan juga dedikasinya terhadap Analis Kesehatan.
4. Ibu Rikawati, S.,ST, M.Si selaku dosen pembimbing pertama dan Ibu Neti Eka Jayanti, SKM, M.Si selaku dosen pembimbing kedua yang telah menyediakan waktu, tenaga dan pikiran untuk mengarahkan dalam penyusunan laporan tugas akhir.
5. Bapak La Ode Marsudi, S,ST, M,Kes selaku penguji pertama dan Ibu Siti Raudah, S,Si, M,Si selaku penguji kedua yang telah menyediakan waktu tenaga dan pikiran untuk mengarahkan dalam penyusunan laporan tugas akhir
6. Seluruh staf dan dosen D-III Analis Kesehatan STIKes Wiyata Husada Samarinda.
7. Kedua orang tua saya (Syahril Effendi dan Rina Sayuti) untuk doa yang tak pernah usai, kasih sayang yang berlimpah, tenaga dan juga materi yang sudah kalian berikan kepada putri mu ini, tiada kata terindah selain terimakasih sebesar-besarnya dari hati yang terdalam yang dapat saya ucapkan.

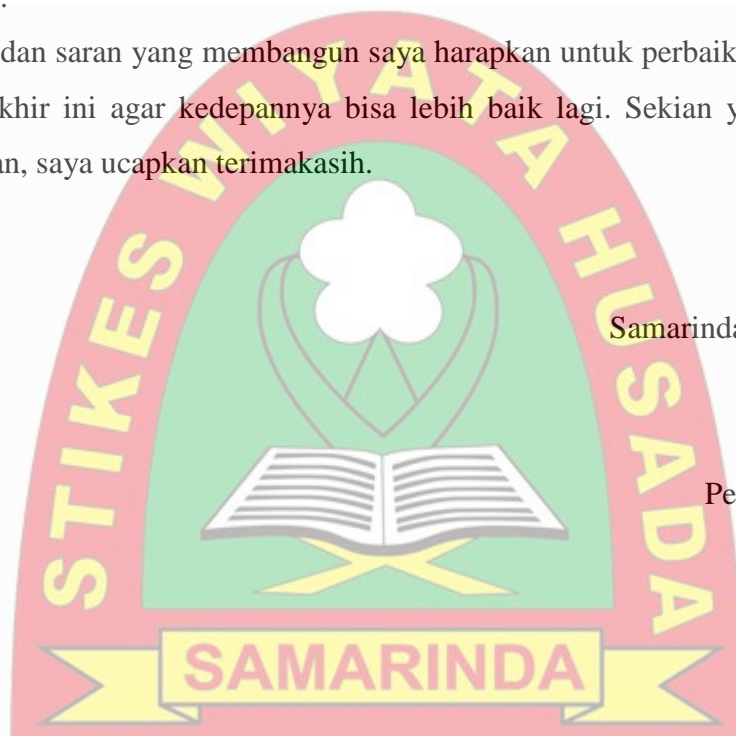
8. Teman-teman seperjuangan saya kelas Analis 3A yang telah membantu dan memberikan dukungan serta memotivasi saya.
9. Rekan-rekan saya mahasiswa/I D-III Analis Kesehatan angkatan 2016 yang telah membantu memberikan semangat kepada saya agar dapat menyelesaikan Laporan Tugas Akhir ini tepat waktu.

hanya ini yang dapat saya berikan kepada semua pihak yang telah banyak membantu saya dalam penyelesaian Tugas Akhir ini, semoga bermanfaat bagi institusi kesehatan khususnya pada bidang Analis Kesehatan, bermanfaat bagi laboratorium klinik dan bermanfaat bagi semua orang membaca Laporan Tugas Akhir ini.

Kritik dan saran yang membangun saya harapkan untuk perbaikan dari Laporan Tugas Akhir ini agar kedepannya bisa lebih baik lagi. Sekian yang dapat saya sampaikan, saya ucapkan terimakasih.

Samarinda, 26 April 2019

Peneliti



## LEMBAR PERNYATAAN PERSETUJUAN PUBLIKASI

Saya yang bertanda tangan dibawah ini:

Nama : Yossie Paramita Syntia Putri

NIM : 160613079103

Program Studi : D-III Analis Kesehatan

Dengan ini menyetujui dan memberikan hal kepada STIKES Wiyata Husada Samarinda atas laporan tugas akhir saya yang berjudul:

**Proses Pengecatan Rapid Spesimen Biopsi Di Laboratorium Patologi Anatomi RSUD Abdul Wahab Sjahranie Samarinda**

Beserta perangkat yang ada (jika diperlukan). Dengan hak ini. STIKES Wiyata Husada berhak menyimpan, mengalihmedia/formatkan, mengelola dalam bentuk pangkalan data (database), merawat dan mempublikasikan tugas akhir saya selama tetap mencantumkan nama saya sebagai penulis dan pemilik hak cipta.

Demikian pernyataan ini saya buat dengan sebenar-benarnya.

Samarinda, 26 April 2019

Yang menyatakan

(Yossie Paramita Syntia Putri)

## ABSTRAK

### Laporan Tugas Akhir Proses Pengecatan Rapid Biopsi di Laboratorium Patologi Anatomi RSUD Abdul Wahab Sjahrani Samarinda

Yossie Paramita Syntia Putri<sup>1</sup>, Rikawati<sup>2</sup>, Netti eka jayanti<sup>3</sup>

**Latar Belakang:** Biopsi adalah pengambilan jaringan dari tubuh makhluk hidup untuk mendapatkan spesimen histopatologi dalam upaya membantu menegakkan diagnosis. Biopsi merupakan metode penting untuk membantu menegakkan diagnosis lesi yang dicurigai mengalami keganasan, seperti pembesaran jaringan, ulkus yang kronis, kerapuhan jaringan, atau kekerasan saat palpasi. Metode biopsi dapat dilakukan pada semua jaringan tubuh. **Tujuan:** Melakukan dan mengamati proses pengecatan rapid spesimen biopsi metode FNAB (*Fine Needle Aspiration Biopsy*) di Laboratorium Patologi Anatomi Rumah Sakit Umum Daerah Abdul Wahab Sjahranie Samarinda. **Tata Laksana:** Metode yang digunakan untuk biopsi adalah Fine Needle Aspiration Biopsy dengan pewarnaan Rapid. **Hasil:** dari pengamatan yang dilakukan didapatkan 30 sampel hasil pewarnaan rapid dalam keadaan baik. **Kesimpulan:** Dari hasil yang didapatkan untuk hasil mikroskopis sediaan FNAB yaitu inti sel berwarna biru, sitoplasma berwarna merah, warna biru akan terwarnai dengan methylen blue dan warna merah akan terwarnai dengan eosin.

*Kata kunci : Pengecatan Rapid Spesimen Biopsi, Laboratorium Patologi Anatomi*

<sup>1</sup> Mahasiswa Program Studi D-III Analis Kesehatan, STIKES Wiyata Husada Samarinda

<sup>2</sup> Dosen Program Studi D-III Analis Kesehatan, STIKES Wiyata Husada Samarinda

<sup>3</sup> Dosen Program Studi D-III Analis Kesehatan, STIKES Wiyata Husada Samarinda



## ABSTRACT

### Final Project Report on Rapid Biopsy Painting Process at the Anatomical Pathology Laboratory of Abdul Wahab Sjahrani Hospital Samarinda

Yossie Paramita Syntia Putri<sup>1</sup>, Rikawati<sup>2</sup>, Neti eka jayanti<sup>3</sup>

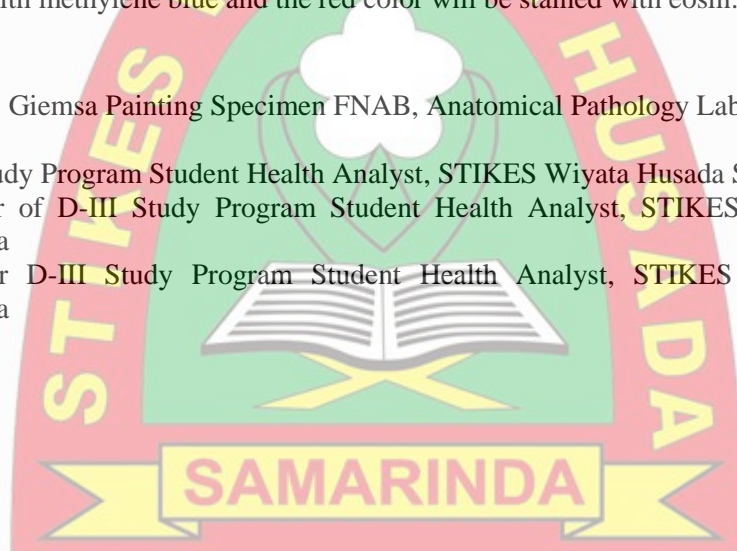
**Background:** biopsy is taking tissue from the body of a living creature to get histopathological specimens in an effort to help make a diagnosis. Biopsy is an important method to help diagnose suspected malignant lesions, such as tissue enlargement, chronic ulcers, tissue fragility, or hardness during palpation. The biopsy method can be performed on all body tissues. **Purpose:** Conducting and observing the rapid painting process of biopsy specimens at the FNAB (*Fine Needle Aspiration Biopsy*) method at the Anatomical Pathology Laboratory of Abdul Wahab Sjahrani Regional General Hospital Samarinda. **Procedure:** The method used for biopsy is the Fine Needle Aspiration Biopsy with giemsa staining. **Results:** from the observations made, 30 samples of rapid staining were in good condition. **Conclusion:** From the results obtained for the microscopic results of FNAB preparations, namely the blue cell nucleus, the red cytoplasm, the blue color will be colored with methylene blue and the red color will be stained with eosin.

Keyword: Giemsa Painting Specimen FNAB, Anatomical Pathology Laboratory

<sup>1</sup> D-III Study Program Student Health Analyst, STIKES Wiyata Husada Samarinda

<sup>2</sup> Lecturer of D-III Study Program Student Health Analyst, STIKES Wiyata Husada Samarinda

<sup>3</sup> Lecturer D-III Study Program Student Health Analyst, STIKES Wiyata Husada Samarinda



## DAFTAR ISI

<b>HALAMAN JUDUL.</b> ....	i
<b>LEMBAR PENGESAHAN.</b> ....	ii
<b>LEMBAR PERNYATAAN KEASLIAN TULISAN.</b> ....	iii
<b>KATA PENGANTAR</b> .....	iv
<b>LEMBAR PERNYATAAN PERSETUJUAN PUBLIKASI.</b> .....	vi
<b>ABSTRAK.</b> .....	vii
<b>ABSTRACT.</b> .....	viii
<b>DAFTAR ISI</b> .....	ix
<b>DAFTAR TABEL.</b> .....	xi
<b>DAFTAR SKEMA.</b> .....	xii
<b>DAFTAR LAMPIRAN.</b> .....	xiii
<b>BAB I PENDAHULUAN</b>	
<b>A. Latar Belakang</b> .....	1
<b>B. Ruang Lingkup</b> .....	2
<b>C. Tujuan</b> .....	2
1. Tujuan Umum .....	2
2. Tujuan Khusus.....	3
<b>D. Manfaat</b> .....	3
1. Manfaat Akademik.....	3
2. Manfaat Bagi Laboran .....	3
<b>BAB II TINJAUAN PUSTAKA</b>	
<b>A. Biopsi</b> .....	4
1. Pengertian Biopsi .....	4
2. Jenis-Jenis Biopsi.....	4
<b>B. FNAB (Fine Needle Aspiration Biopsy)</b> .....	5
<b>C. Pewarnaan Rapid</b> .....	7
<b>D. Kerangka Teori</b> .....	10
<b>BAB III TATA LAKSANA TUGAS AKHIR</b>	
<b>A. Waktu Pelaksanaan</b> .....	11
<b>B. Tempat Pelaksanaan</b> .....	11
<b>C. Metode</b> .....	11
1. Pengambilan Sampel.....	11
2. Prosedur Tindakan .....	11
3. Prosedur Pewarnaan .....	12
<b>BAB IV HASIL DAN PEMBAHASAN</b>	
<b>A. Profil RSUD A. Wahab Sjahranie Samarinda.</b> .....	13
<b>B. Profil Lab PA RSUD A. Wahab Sjahranie Samarinda.</b> .....	15
<b>C. Standar Minimal Sarana dan Prasarana Lab PA.</b> .....	15
<b>D. Hasil.</b> .....	18
<b>E. Pembahasan.</b> .....	19
1. Proses Pewarnaan Sampel.....	19
2. Good Laboratory Practice. ....	20
3. Keselamatan dan Kesehatan Kerja (K3). ....	22

<b>BAB V KESIMPULAN DAN SARAN.....</b>	<b>29</b>
<b>DAFTAR PUSTAKA.....</b>	<b>30</b>
<b>LAMPIRAN.....</b>	<b>32</b>
<b>RIWAYAT HIDUP.....</b>	<b>39</b>



## DAFTAR TABEL

Tabel 4.1 Standar Minimal Fasilitas Gedung.....	15
Tabel 4.2 Fasilitas Penunjang Wajib.....	17
Tabel 4.3 Hasil Pengamatan Pewarnaan Giemsa.....	19



## DAFTAR SKEMA

Skema 2.1 Kerangka Teori.....	10
-------------------------------	----



## DAFTAR LAMPIRAN

Lampiran 1. Rekapitulasi Data Hasil Pewarnaan Giemsa.....	32
Lampiran 2. Reagen Kit.....	34
Lampiran 3. Cara Kerja Pewarnaan Rapid.....	35
Lampiran 4. Reagen Rapid Staining.....	36
Lampiran 5. Dokumentasi Kegiatan.....	37



# BAB I

## PENDAHULUAN

### A. Latar Belakang

Biopsi adalah pengambilan jaringan dari tubuh makhluk hidup untuk mendapatkan spesimen histopatologi dalam upaya membantu menegakkan diagnosis. Biopsi merupakan metode penting untuk membantu menegakkan diagnosis lesi yang dicurigai mengalami keganasan, seperti pembesaran jaringan, ulkus yang kronis, kerapuhan jaringan, atau kekerasan saat palpasi. Metode biopsi dapat dilakukan pada semua jaringan tubuh. (Avon dan Klieb, 2012).

Biopsi dilakukan dengan menggunakan teknik biopsi jarum, pengambilan sampel jaringan atau cairan dengan cara disedot lewat jarum, biasanya cara ini dilakukan dengan bius lokal (hanya area sekitar jarum) dan bisa dilakukan langsung atau dibantu dengan radiologi seperti CT scan atau USG sebagai panduan bagi dokter untuk membuat jarum mencapai massa atau lokasi yang diinginkan.

Biopsi jarum dibagi atas FNAB (*fine needle aspiration biopsy*)/BAJAH (Biopsi Aspirasi Jarum halus) dan *Core biopsy*, bila biopsi jarum menggunakan jarum berukuran besar maka disebut core biopsi, sedangkan bila menggunakan jarum kecil atau halus maka disebut *fine needle aspiration* biopsi. Biopsi aspirasi jarum halus merupakan metode lain untuk diagnosis jaringan yaitu, sebuah cara sampling sel dalam benjolan mencurigakan atau massa. (Eroschenko VP, 2008).

Biopsi aspirasi jarum halus (Bajah) atau yang saat ini lebih dikenal dengan *Fine Needle Aspiration Biopsy* (FNAB), saat ini telah digunakan secara luas untuk membantu diagnosis berbagai penyakit tumor, baik sebagai upaya diagnosis preoperatif maupun konfirmatif, caranya adalah dengan mengambil jaringan tersangka tumor atau nodul yang diambil dengan menggunakan jarum dan tabung suntik. Jarum yang digunakan adalah jarum ukuran 23-22G atau yang lebih kecil (24, 25 atau 27G).

Panjangnya bervariasi antara 30-120mm, hasilnya adalah sel lepas atau kelompokan sel. (Dahlan MS, 2009).

Sampel yang telah menjadi sediaan pada preparat dilakukan proses pewarnaan, sediaan FNAB di Laboratorium Patologi Anatomi RSUD A. Wahab Sjahranie Samarinda menggunakan pewarnaan rapid. Pewarnaan rapid adalah reagensia pewarnaan polikromatik menurut Romanovsky yang mewarnai sel dengan bermacam-macam warna dan dipakai untuk mewarnai preparat apus darah tepi secara cepat pada pemeriksaan hitung jenis leukosit (differential count), malaria atau filaria. (Reagen Kit).

Berdasarkan pemaparan diatas, maka penulis ingin melakukan pengamatan yang berjudul “ Proses Pengecatan Rapid Spesimen biopsi di Laboratorium Patologi Anatomi Rumah Sakit Umum Daerah Abdul Wahab Sjahranie Samarinda ”.

## **B. Ruang Lingkup**

Ruang lingkup pengamatan pada Laporan Tugas Akhir (LTA) ini berdasarkan kompetensi sitologi yaitu proses pengecatan rapid spesimen boiopsi metode FNAB (*Fine Needle Aspiration Biopsy*) di Laboratorium Patologi Anatomi Rumah Sakit Umum Daerah Abdul Wahab Sjahranie Samarinda.

## **C. Tujuan**

Tujuan dari penulisan LTA ini meliputi tujuan umum dan tujuan khusus, yaitu:

### **1. Tujuan Umum**

Mengetahui proses pengecatan rapid spesimen biopsi metode FNAB (*Fine Needle Aspiration Biopsy*) di Laboratorium Patologi Anatomi Rumah Sakit Umum Daerah Abdul Wahab Sjahranie Samarinda.

## 2. Tujuan Khusus

Melakukan dan mengamati proses pengecatan rapid spesimen biopsi metode FNAB (*Fine Needle Aspiration Biopsy*) di Laboratorium Patologi Anatomi Rumah Sakit Umum Daerah Abdul Wahab Sjahranie Samarinda.

## D. Manfaat Penelitian

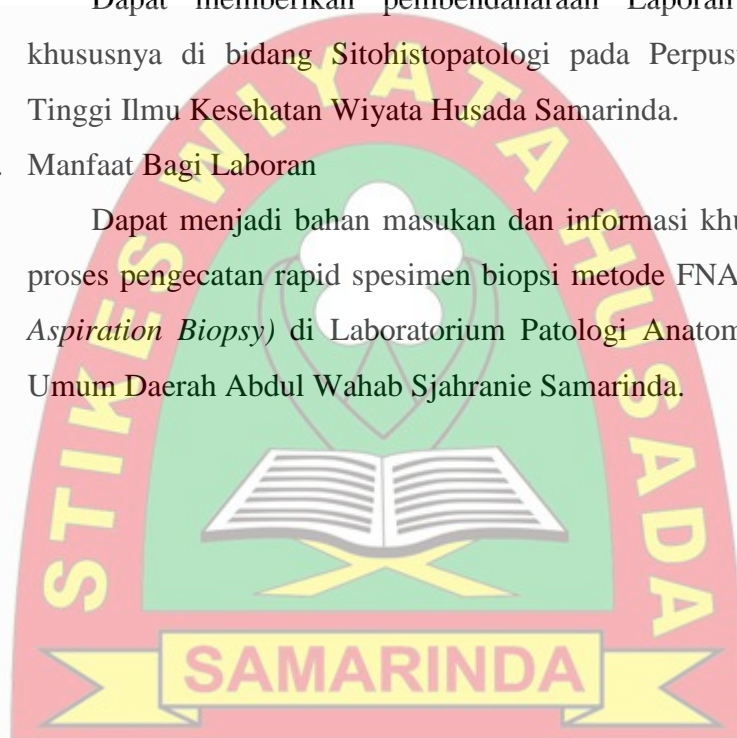
Hasil penulisa LTA ini diharapkan memberi manfaat:

### 1. Manfaat Bagi Akademik

Dapat memberikan pembendaharaan Laporan Tugas Akhir khususnya di bidang Sitohistopatologi pada Perpustakaan Sekolah Tinggi Ilmu Kesehatan Wiyata Husada Samarinda.

### 2. Manfaat Bagi Laboran

Dapat menjadi bahan masukan dan informasi khususnya tentang proses pengecatan rapid spesimen biopsi metode FNAB (*Fine Needle Aspiration Biopsy*) di Laboratorium Patologi Anatomi Rumah Sakit Umum Daerah Abdul Wahab Sjahranie Samarinda.



## BAB II TINJAUAN PUSTAKA

### A. Biopsi

#### 1. Pengertian Biopsi

Biopsi adalah pengambilan jaringan dari tubuh makhluk hidup untuk mendapatkan spesimen histopatologi dalam upaya membantu menegakkan diagnosis (Melrose dkk, 2007 & Avon dan Klieb, 2012). Biopsi merupakan metode penting untuk membantu menegakkan diagnosis lesi yang dicurigai mengalami keganasan, seperti pembesaran jaringan, ulkus yang kronis, kerapuhan jaringan, atau kekerasan saat palpasi. Metode biopsi dapat dilakukan pada semua jaringan tubuh. (Avon dan Klieb, 2012).

Melakukan pemeriksaan Biopsi harus memperhatikan prinsip-prinsip dari suatu biopsi seperti; representatif, daerah hemoragis-nekrosis infeksi dan hancur akibat jepitan/penekanan harus dihindari, hindari *masage* dan penekanan pada tumor, Biopsi dari lesi kulit atau permukaan mukosa harus menyertakan jaringan sehat, Biopsi dengan lesi yang lebih dalam harus dihindari terjadinya implantasi sel tumor pada jaringan sehat, pada biopsi ulang pengambilan lesi yang sama harus dihindari, Lokasi dan arah insisi pada biopsi harus diperhatikan supaya tidak mempersulit prosedur selanjutnya. (Yahya ZM, Ali HH, Hussein HG. 2013).

#### 2. Jenis-Jenis Biopsi

##### a. Biopsi Insisional

Pengambilan sampel jaringan melalui pemotongan dengan pisau bedah. Anda akan dibius total atau lokal tergantung lokasi massa, lalu dengan pisau bedah, kulit disayat hingga menemukan massa dan diambil sedikit untuk diperiksa.

##### b. Biopsi Eksisional

Pengambilan seluruh massa yang dicurigai untuk kemudian diperiksa di bawah mikroskop. Metode ini dilakukan di bawah

bius umum atau lokal tergantung lokasi massa dan biasanya dilakukan bila massa tumor kecil dan belum ada metastase atau penyebaran tumor.

c. Biopsi Jarum

Pengambilan sampel jaringan atau cairan dengan cara disedot lewat jarum, biasanya cara ini dilakukan dengan bius lokal (hanya area sekitar jarum) dan bisa dilakukan langsung atau dibantu dengan radiologi seperti CT scan atau USG sebagai panduan bagi dokter untuk membuat jarum mencapai massa atau lokasi yang diinginkan.

d. Biopsi Jarum dengan Endoskopi

Pengambilan sampel jaringan dengan aspirasi jarum, hanya saja metode ini menggunakan endoskopi sebagai panduannya. Cara ini baik untuk tumor dalam saluran tubuh seperti saluran pernafasan, pencernaan dan kandung.

e. Punch Biopsi

Biopsi ini biasa dilakukan pada kelainan di kulit. Metode ini dilakukan dengan alat yang ukurannya seperti pensil yang kemudian ditekan pada kelainan di kulit, lalu instrument tajam di dalamnya akan mengambil jaringan kulit yang ditekan.

**B. FNAB (Fine Needle Aspiration Biopsy)**

Biopsi aspirasi jarum halus atau *Fine Needle Aspiration Biopsy* (FNAB) adalah merupakan suatu metode atau tindakan pengambilan sebagian jaringan tubuh manusia dengan suatu alat aspirator berupa jarum suntik yang bertujuan untuk membantu diagnosis berbagai penyakit tumor. Tindakan biopsi aspirasi ditujukan pada tumor yang letaknya superfisial dan papable misalnya tumor kelenjar getah bening, tiroid, kelenjar liur, payudara, dan lain-lain. Sedangkan untuk tumor pada organ dalam misalnya tumor pada paru, ginjal, hati, limpa dan lain-lain dilakukan dengan bantuan CT Guided. Dengan metode FNAB diharapkan hasil pemeriksaan patologis seorang pasien dapat segera ditegakkan sehingga

pengobatan ataupun tindakan operatif tidak membutuhkan waktu tunggu yang terlalu lama.

Biopsi jarum dibagi atas FNAB (*fine needle aspiration biopsy*)/BAJAH (Biopsi Aspirasi Jarum halus) dan *Core biopsy*, bila biopsi jarum menggunakan jarum berukuran besar maka disebut core biopsi, sedangkan bila menggunakan jarum kecil atau halus maka disebut fine needle aspiration biopsi. Biopsi aspirasi jarum halus merupakan metode lain untuk diagnosis jaringan yaitu, sebuah cara sampling sel dalam benjolan mencurigakan atau massa. (Eroschenko VP, 2008).

Biopsi digunakan untuk mengidentifikasi sel-sel abnormal dan untuk membantu mendiagnosa berbagai kondisi kesehatan yang berbeda atau untuk mengetahui jenis penyakit tertentu atau penyebab penyakit, hal ini mengacu pada kasus dimana suatu kondisi yang telah didiagnosis, biopsi dapat digunakan untuk mengukur seberapa parah kondisi itu atau apa tahap kondisi itu, biopsi sering dapat membantu untuk mendiagnosis kanker payudara, tumor paru, tiroid dan kelenjar getah bening. (De Jong WD. Sjamsuhidajat R, 2005).

Adapun kelebihan dan kekurangan pemeriksaan *Fine Needle Aspiration Biopsy*:

1. Kelebihan pemeriksaan *Fine Needle Aspiration Biopsy*
  - a. Murah, mudah, cepat dan sederhana
  - b. Pendarahan sedikit, bukan tanpa rasa nyeri
  - c. Dapat dilakukan pada beberapa pasien dalam waktu singkat, tidak perlu puasa
  - d. Dapat dilakukan sebagai tindakan massal
  - e. Efektif untuk diagnosis tumor
2. Kekurangan pemeriksaan *Fine Needle Aspiration Biopsy*
  - a. Diagnosa hanya berdasar perubahan sitoplasma dan inti sel
  - b. Hanya dapat untuk mendeteksi sel
  - c. Hanya untuk lesi yang tidak tertutup keratin tebal

Hasil pemeriksaan yang mengindikasikan keganasan masih perlu dikonfirmasi dengan pemeriksaan lebih lanjut.

Laboratorium Patologi Anatomi mempunyai dua komponen besar dalam pelayanan laboratorium, dua komponen besar tersebut adalah laboratorium histopatologi dan sitopatologi. Laboratorium histopatologi merupakan laboratorium yang menangani spesimen berupa jaringan, sedangkan laboratorium sitopatologi menangani spesimen berupa cairan atau bentukan lain yang mengandung sel-sel untuk dilakukan diagnosis, namun kadang kala kedua laboratorium tersebut dapat berkolaborasi menjadi satu ketika spesimen berupa materi mengandung sel namun diperlukan seperti sebuah jaringan atau organ cytoblok. (Erick Khristian & Dewi Indriati, 2017).

Evaluasi spesimen biopsi dapat dilakukan dengan pemeriksaan patologi anatomi dengan metode pemeriksaan sitologi. Pemeriksaan sitologi adalah pemeriksaan yang dilakukan untuk mencari dan menilai setiap struktur sel yang ditemukan untuk deteksi kanker serta kelainan genetik dan hormonal. Ketepatan diagnosis sitopatologi bergantung pada penanganan dan pengolahan bahan pemeriksaan sehingga dapat diinterpretasikan serta dapat dikembangkan untuk pemeriksaan lebih lanjut yaitu pemeriksaan molekular dan genetik. (McGraw-hill, 2008).

### C. Pewarnaan Rapid

Pewarna rapid adalah reagensia pewarna polikromatik menurut Rowmanovsky yang mewarnai sel dengan macam-macam warna dan dipakai untuk mewarnai preparat apus darah tepi secara cepat pada pemeriksaan hitung jenis leukosit (*different count*), malaria atau filaria. Komponen sel yang bersifat alkohol bereaksi dengan ion eosin yang bermuatan negatif memberikan warna jingga sampai merah. Komponen sel yang bersifat asam bereaksi dengan ion methylen blue, memberikan warna biru. Komponen sel yang bersifat netral bereaksi dengan eosin dan methylen blue sehingga memberikan warna campuran antara jingga dan biru. (Reagen Kit).

Prinsip: melakukan pewarnaan secara cepat, sediaan difiksasi dengan menggunakan methanol lalu diwarnai dengan eosin dan methylen blue.

#### Reagensia Rapid

	<b>Reagensia (1)</b>	<b>Reagensia (2)</b>	<b>Reagensia (3)</b>
Cat. No	Lar. Fiksatif	Lar. Eosin	Lar. Methylen blue
002-0646-A	1x500 ml	1x500 ml	1x500 ml
002-0646-B	1x100 ml	1x100 ml	1x100 ml

#### Prosedur:

1. Lakukan prosedur fiksasi pada preparat apus yang hendak diperiksa dengan mencelupkan kedalam reagensia (1) selama 2-3 detik
2. Lalu dikeringkan
3. Celupkan kedalam reagensia (2) selama 20-30 detik
4. Pindahkan dan celupkan kedalam reagensia (3) selama 15-30 detik
5. Bilas dengan aquadest lalu dikeringkan
6. Periksalah sediaan apus tersebut dibawah mikroskop

Hasil pewarna menggunakan pewarna rapid staining yaitu eritrosit berwarna merah muda kebiru-biruan, trombosit berwarna merah muda dengan granula berwarna merah. Inti leukosit berwarna ungu tua, granula neutrofil berwarna ungu atau merah muda, granula eosinofil berwarna merah jingga, granula basofil berwarna ungu tua kehitaman, sitoplasma limfosit berwarna biru dan sitoplasma monosit berwarna abu-abu (Reagen Kit).

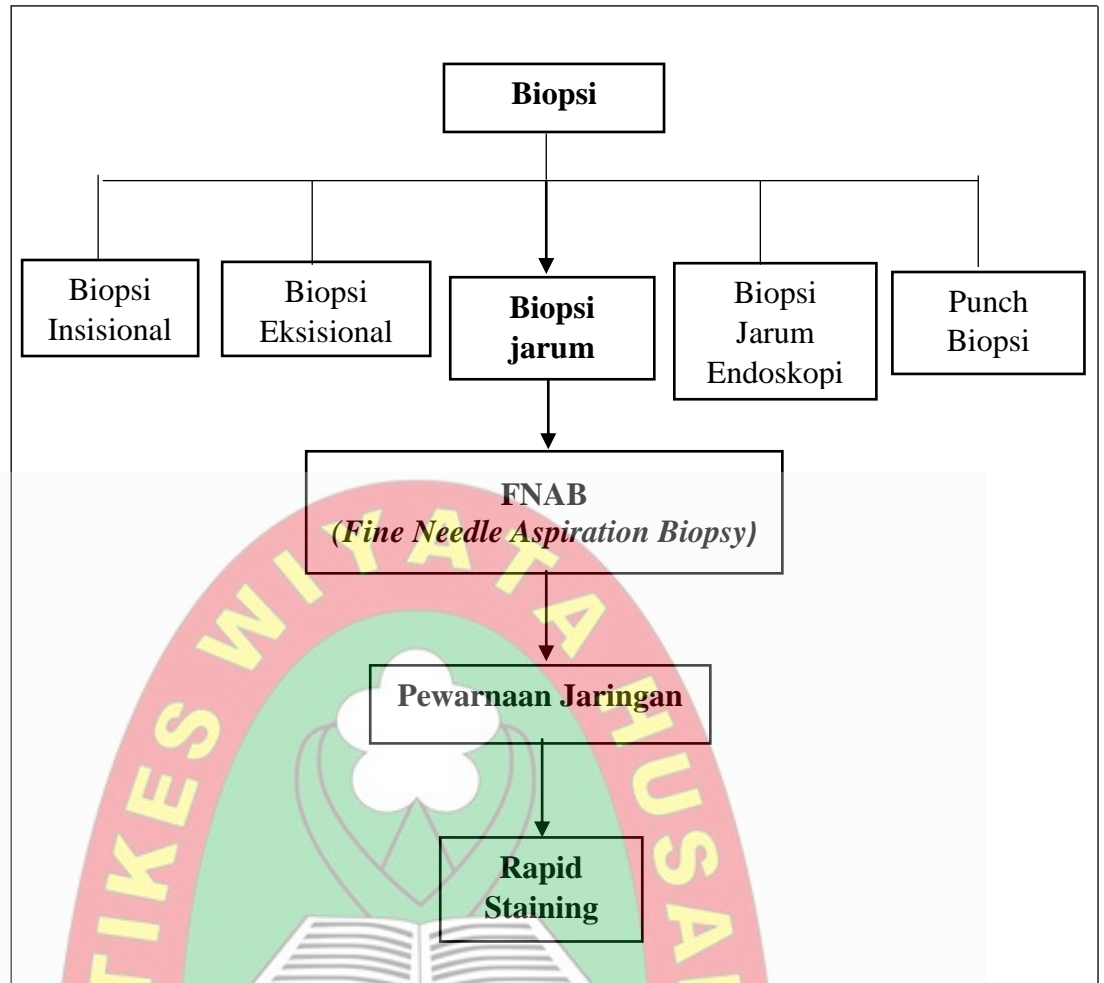
Setelah hasil diterima oleh pemohon baik dalam bentuk kertas atau digital, maka hal selanjutnya yang dilakukan untuk sediaan sitologi adalah sediaan apusan dapat disimpan dalam jangka waktu 5 tahun untuk keperluan pengajaran dan sisa sampel dapat dibuang (jika dianggap tidak perlu), dibuang pada limbah dengan plastik kuning (bahan infeksius) yang nantinya akan diambil oleh petugas kebersihan rumah sakit.

Seorang sitoteknologi wajib mengetahui teknik-teknik pembuatan sediaan sitologik, laboratorium sitologi yang mengolah spesimen sitologi melakukan kegiatan mulai dari menerima spesimen hingga mengeluarkan hasil yang maksimal, dalam mengolah spesimen sitologi maka seorang tenaga sitologi harus mampu mempertahankan kondisi sel sebaik mungkin, setelah sediaan telah didapatkan maka seseorang sitologi harus mampu mengidentifikasi secara teknik sediaan yang telah dibuatnya sehingga menjadi sediaan yang layak untuk dijadikan diagnosis atau yang biasa disebut dengan sitologi diagnostik. Keuntungan sitologi diagnostik adalah sifatnya yang non-invasif, prosedurnya sederhana, membantu dalam pelaporan yang cepat, relatif murah, diterima oleh masyarakat dan memfasilitasi skrining penyakit. (Khristian, 2017).

Hal-hal yang harus diperhatikan dalam pembuatan sediaan dan fiksasinya:

- a. Kaca objek harus benar-benar bersih
- b.  $\frac{3}{4}$  dari luas kaca objek memanjang, apusan tidak terlalu tebal dan tidak terlalu tipis
- c. Preparat harus benar-benar kering pada saat digenangi dengan methanol (fiksasi)
- d. Larutan pewarna sebaiknya diganti 2 minggu atau tergantung banyaknya sediaan, tanda larutan pewarna rusak yaitu apabila warna menjadi keruh

#### D. Kerangka Teori



Skema 2.1 Kerangka Teori

## **BAB III**

### **TATA LAKSANA TUGAS AKHIR**

#### **A. Waktu Pelaksanaan Tugas Akhir**

Pelaksanaan Tugas Akhir ini dilakukan pada tanggal 18 Januari – 03 Maret 2019.

#### **B. Tempat Pelaksaaan Tugas Akhir**

Pelaksanaan Tugas Akhir ini dilakukan di Laboratorium Patologi Anatomi Rumah Sakit Abdul Wahab Sjahranie Samarinda.

#### **C. Metode**

Metode yang digunakan untuk biopsi adalah FNAB (*Fine Needle Aspiration Biopsy*) dengan pewarnaan Rapid. Alat dan bahan yang dibutuhkan yaitu jarum suntik 25G, kapas alkohol, kapas steril, objek glass dan sampel biopsi serta reagen yang dibutuhkan untuk pewarnaan yaitu methanol sebagai fiksasi, eosin dan methylen blue.

##### **1. Pengambilan Sampel**

Pengambilan sampel pasien dilakukan oleh dokter Spesialis Patologi Anatomi, pada tahapan pra analitik merupakan tanggung jawab dari pihak klinik, meliputi kelengkapan administrasi identitas pasien dan keterangan klinik yang relevan, cara mendapatkan bahan, lokasi bahan/organ, kondisi lesi dan lain-lain (Nasar, 2008).

##### **2. Prosedur tindakan**


Pasien diinstruksikan posisi duduk bila memungkinkan atau setengah duduk atau posisi pasien dibuat nyaman mungkin dalam keadaan terlentang, lalu tentukan tempat aspirasi dengan pemeriksaan fisik dan dengan bantuan foto thoraks, kemudian memberi tanda daerah yang akan dipungsi dan diberi desinfektan kulit dengan kapas alkohol, setelah kering tusuk bagian yang terdapat benjolan dengan menggunakan jarum suntik 25G dengan cara jarum digerakan maju

mundur agar aspirat masuk kedalam jarum suntik, setelah didapat aspirat, jarum ditarik keluar.

### 3. Prosedur pewarnaan

Prinsip: melakukan pewarnaan secara cepat, sediaan difiksasi dengan menggunakan methanol lalu diwarnai dengan eosin dan methylen blue.

Adapun prosedur pewarnaan Rapid yaitu sediaan difiksasi dengan methanol selama 2-3 detik, lalu dikeringkan dengan dryer, kemudian dicelupkan kedalam eosin sebanyak 8 dip, lalu dikeringkan dengan dryer, kemudian sediaan dicelupkan kedalam methylen blue sebanyak 8 dip, setelah itu bilas dibawah air mengalir dan keringkan dengan dryer (SOP).



## **BAB IV**

### **HASIL DAN PEMBAHASAN**

#### **A. Profil RSUD A. Wahab Sjahranie Samarinda**

Rumah Sakit Umum Daerah Abdul Wahab Sjahranie (RSUD AWS) merupakan salah satu dari 2 Rumah Sakit rujukan milik Pemerintah Provinsi Kalimantan Timur dan merupakan Rumah Sakit Rujukan tertinggi di Kalimantan Timur yang berkedudukan di kota Samarinda. Diresmikan sebagai rumah sakit dengan nama RSUD AW. Sjahranie pada tanggal 22 Februari 1986, dimana sebelumnya bernama Landschap Hospital yang dibangun tahun 1933 pada zaman penjajahan Belanda. (Tim Penyusun, 2013).

Saat ini RSUD Abdul Wahab Sjahranie merupakan Rumah Sakit kelas B pendidikan dengan capaian akreditasi paripurna dari Komisi Akreditasi Rumah Sakit (KARS). Dengan berbagai pencapaian yang telah ada sampai saat ini termasuk peningkatan SDM dan Sumber Daya lainnya maka sesuai dengan Keputusan Menteri Kesehatan Republik Indonesia Nomor HK.02.02/MENKES/390/2014 bahwa RSUD Abdul Wahab Sjahranie ditetapkan sebagai salah satu dari 14 Rumah Sakit Rujukan Nasional (Tim penyusun, 2013).

Saat ini RSUD AW Sjahranie merupakan Rumah Sakit Umum kelas A pendidikan dengan capaian akreditasi paripurna dari Komisi Akreditasi Rumah Sakit (KARS), dengan berbagai pencapaian yang telah ada sampai saat ini termasuk peningkatan SDM dan sumber daya lainnya maka sesuai dengan keputusan Menteri Kesehatan Republik Indonesia Nomor HK.02.02/MENKES/390/2014 bahwa RSUD A. Wahab Sjahranie ditetapkan sebagai salah satu dari 14 Rumah Sakit Rujukan Nasional. (Tim Penyusun, 2013).

##### **1. Visi RSUD Abdul Wahab Sjahranie Samarinda :**

“Menjadi Rumah Sakit Bertaraf Internasional Pada Tahun 2019”

2. Misi RSUD Abdul Wahab Sjahranie Samarinda :
  - a. Mewujudkan Pelayanan Paripurna, bermutu, mudah diakses dan berorientasi pada budaya keselamatan pasien
  - b. Mengembangkan layanan unggulan dengan teknologi terkini
  - c. Terwujudnya tatakelola Rumah Sakit yang Profesional, akuntabel dan transparan
  - d. Tersedianya sumber daya dan lingkungan yang berkualitas serta berdaya saing
3. Motto
  - a. *Respect/santun*
  - b. *Exellent/prima*
  - c. *Community/bermasyarakat*
  - d. *Compassion/semangat*
  - e. *Integritas/jujur*
  - f. *Accountable/tanggung jawab*

RSUD Abdul Wahab Sjahranie Samarinda Provinsi Kalimantan Timur menurut Peraturan Gubernur Provinsi Kalimantan Timur Nomor 47 Tahun 2008 tentang penjabaran tugas pokok, fungsi dan tata kerja Rumah Sakit Daerah Provinsi Kalimantan Timur adalah melaksanakan upaya kesehatan supaya berdaya guna dan berhasil guna dengan mengutamakan upaya penyembuhan, pemulihan yang dilakukan secara serasi, terpadu dengan upaya peningkatan dan pencegahan serta melaksanakan upaya rujukan serta pelayanan kesehatan yang bermutu sesuai dengan Standar Rumah Sakit.

Dalam menyelenggarakan tugas pokok sebagai dimaksud diatas maka RSUD Abdul Wahab Sjahranie mempunyai fungsi :

1. Menyelenggarakan pelayanan medis
2. Menyelenggarakan pelayanan penunjang medis dan non medis
3. Menyelenggarakan pelayanan asuhan keperawatan
4. Menyelenggarakan pendidikan dan pelatihan
5. Menyelenggarakan penelitian dan pengembangan
6. Menyelenggarakan pelayanan umum dan keuangan

## B. Profil Laboratorium Patologi Anatomi RSUD A. Wahab Sjahranie Samarinda

Laboratorium Patologi Anatomi merupakan instalasi yang memberikan pelayanan diagnostik atau penunjang untuk menegakkan diagnosis pasti suatu penyakit terutama di bidang penyakit kanker atau tumor ganas.

Pelayanan Laboratorium Patologi Anatomi meliputi :

1. FNAB (*Fine Needle Aspiration Biopsy*)
2. Pemeriksaan sitologi cairan
3. Pemeriksaan Pap Smear
4. Pemeriksaan Histologi
  - a. Persiapan jaringan (proses gross/pemotongan jaringan)
  - b. Perlekatan parafin
  - c. Pemotongan dengan mikrotom
  - d. Pewarnaan jaringan
5. Pembacaan/diagnostik oleh dokter Spesialis Patologi Anatomi

## C. Standar Minimal Sarana dan Prasarana Laboratorium Patologi Anatomi

1. Fasilitas gedung minimal

**Tabel 4.1 Standar Minimal Fasilitas Gedung Patologi Anatomi**

No.	Jenis Ruangan	Kebutuhan Ruangan
		Laboratorium Patologi Anatomi Kelas A
	Gedung	Permanen
1.	Ruang Tunggu	Disesuaikan dengan struktur dan kebutuhan Rumah Sakit
2.	Loket Penerimaan	Disesuaikan dengan struktur dan kebutuhan Rumah Sakit
3.	Ruang pemotongan jaringan & makroskopik serta processing jaringan	40 m <sup>2*</sup>
4.	Ruang proses lanjutan	3 x 4 m <sup>2*</sup>

	(Embedding sampai dengan pewarnaan)	
5.	Ruang sisa gross/spesimen dengan rak terpasang	3 x 4 m <sup>2*</sup>
6.	Ruang Sitologi	3 x 4 m <sup>2*</sup>
7.	Ruang Imunohistokimia	3 x 4 m <sup>2*</sup>
8.	Ruang Histokimia	3 x 4 m <sup>2*</sup>
9.	Ruang Patologi Molekuler	3 x 4 m <sup>2*</sup>
10.	Ruang Tindakan FNAB & Papsmear	3 x 4 m <sup>2*</sup>
11.	Ruang diagnosis dan dokter serta perpustakaan	3 x 4 m <sup>2*</sup>
12.	Ruang Administrasi	3 x 4 m <sup>2*</sup>
13.	Ruang Arsip kertas hasil lab	6 x 4,5 m <sup>2</sup>
14.	Ruang Arsip Blok	6 x 4,5 m <sup>2</sup>
15.	Ruang Arsip preparat slide kaca	6 x 4,5 m <sup>2</sup>
16.	Gedung sesuai persyaratan B3	3 x 4 m <sup>2*</sup>
17.	Ruang Multifungsi (pantry dll)	Disesuaikan dengan struktur dan kebutuhan Rumah Sakit
18.	Toilet Pasien/pengunjung	Disesuaikan dengan struktur dan kebutuhan Rumah Sakit
19.	Toilet Dokter/karyawan	Disesuaikan dengan struktur dan kebutuhan Rumah Sakit
20.	Tempat Ibadah	Disesuaikan dengan struktur dan kebutuhan Rumah Sakit

(Sumber: Kemenkes RI, 2015)

Keterangan:

(\*) : disesuaikan dengan beban kerja layanan

(\*\*) : dapat digabungkan menjadi satu ruangan

## 2. Fasilitas penunjang wajib

**Tabel 4.2 Fasilitas Penunjang Wajib Patologi Anatomi**

No.	Jenis Kelengkapan Ruangan	Kebutuhan Kelengkapan Laboratorium Patologi Anatomi
1.	Penerangan/lampu	5 watt/m <sup>2</sup>
2.	Daya Listrik	5.5 KVA
3.	Ventilasi	1/3 kali luas lantai atau pemasangan Air Conditioner (AC) 2 PK per 20 m <sup>2</sup>
4.	Air mengalir/bersih	50 liter/karyawan/hari
5.	Air untuk kebutuhan Laboratorium	Air sesuai dengan lab (ph netral, tidak ada bakteri dan slout/logam berat)
6.	Generator	Disesuaikan dengan daya listrik dan fasilitas rumah sakit

(Sumber: Kemenkes RI, 2015)

Kriteria minimal suatu sentra diagnostik Patologi Anatomi disesuaikan dengan kelas rumah sakit dan beban kerja layanan total luas bangunan minimal untuk Rumah Sakit kelas A: 60 m<sup>2</sup>

Persyaratan ruang laboratorium Patologi Anatomi sebagai bagian dari sentra diganostik dikelompokan pada Biosafety-level 2 yaitu laboratorium yang mempunyai hubungan dengan penyakit pada manusia sesuai pada jenis pekerjaan yang karakteristik agennya berpotensi *hazard* sedang kepala karyawan dan lingkungan, maka perlu diperhatikan beberapa hal menyangkut (Kemenkes, 2015) :

1. Laboratorium mempunyai pintu yang bisa dikunci
2. Tempat cuci tangan dengan air mengalir
3. Ruangan, koridor dan lantai serta permukaan tempat kerja mudah dibersihkan
4. Atap dan permukaan meja pemeriksaan tidak tembus air, asam, alkali dan larutan organik Furniture secukupnya
5. Dipasang Biological Safety Cabinet
6. Pencahayaan yang cukup

7. Peralatan pencuci mata
8. Aliran udara di dalam laboratorium cukup tanpa resikulasi dengan non lab
9. Jendela dengan kawat anti serangga
10. Lokasi terpisah dengan masyarakat sekitar
11. Struktur bangunan konstruksi normal
12. Ventilasi langsung

Ruang di Laboratorium Patologi Anatomi meliputi :

1. Pintu yang dapat dikunci
2. Terdapat jendela dan pencahayaan yang cukup
3. 2 ruangan penyimpanan reagen dan lain-lain
4. 1 ruang gudang
5. 1 ruang dokter
6. 1 ruang administrasi
7. 1 ruang laboratorium sitologi
8. 1 ruang laboratorium histologi
9. 2 toilet (1 toilet pasien dan 1 toilet karyawan)
10. 1 ruang penyimpanan sampel histologi
11. 7 handrub (2 pada bagian administrasi, 1 pada ruang tunggu, 1 pada laboratorium sitologi, 1 pada ruang tindakan FNAB, 2 pada laboratorium histologi)
12. 4 wastafel/tempat pencuci tangan dengan air mengalir (1 pada laboratorium sitologi dan 3 pada laboratorium histologi)
13. 2 buah APAR (Alat Pemadam Api Ringan) yang mana terletak pada bagian dekat pintu masuk dan pada bagian tengah ruangan.

#### **D. HASIL**

Telah dilakukan pengamatan proses pewarnaan rapid spesimen FNAB di Laboratorium Patologi Anatomi RSUD Abdul Wahab Sjahranie yang telah dilakukan pada tanggal 28 Januari - 8 Maret 2019 sebanyak 30 sampel didapatkan hasil :

**Tabel 4.3 Hasil Pengamatan Pewarnaan Rapid**

<b>Pewarnaan Rapid</b>	<b>Tidak Baik</b>	<b>Baik</b>	<b>Total sampel</b>
Eosin	-	√	30
Methylen blue	-	√	30

## **E. PEMBAHASAN**

Proses pewarnaan rapid spesimen FNAB di Laboratorium Patologi Anatomi RSUD A. Wahab Sjahranie didapatkan 30 sampel dalam keadaan baik.

### **1. Proses pewarnaan sampel**

Sampel yang telah menjadi sediaan pada preparat dilakukan proses pewarnaan, sediaan FNAB di Laboratorium Patologi Anatomi RSUD A. Wahab Sjahranie Samarinda menggunakan pewarnaan Giemsa Modifikasi/*Rapid Staining*. Pewarnaan rapid adalah reagensia pewarnaan polikromatik menurut Romanovsky yang mewarnai sel dengan bermacam-macam warna dan dipakai untuk mewarnai preparat apus darah tepi secara cepat pada pemeriksaan hitung jenis leukosit (*differential count*), malaria atau filaria. (Reagen Kit).

Nyalakan dryer terlebih dahulu, tetesi sediaan dengan bahan fiksasi methanol diatas objek glass lalu keringkan, hal ini dilakukan agar saat dilakukannya pewarnaan, warna dapat menempel pada preparat/objek glass dan warna tidak hilang, celupkan sediaan kedalam larutan eosin sebanyak 8 dip lalu keringkan, larutan eosin berguna untuk mewarnai sitoplasma, apabila tidak sesuai dengan prosedur dalam pencelupan 8 dip maka sitoplasma tidak terwarnai dengan sempurna atau bisa dikatakan tidak terjadi perubahan warna pada sitoplasma tersebut, lalu selanjutnya sediaan yang telah dikeringkan di celupkan kedalam larutan methylen blue sebanyak 8 dip, methylen blue berguna untuk mewarnai inti sel, sehingga pada saat pembacaan dibawah mikroskop inti sel dapat dilihat dengan jelas, setelah itu bersihkan dibawah air mengalir hingga bersih

agar tidak ada sisa-sisa pewarnaan, lalu dilakukan pengeringan dengan menggunakan dryer agar sediaan cepat kering. Sediaan yang sudah kering siap diamati oleh dokter Spesialis Patologi Anatomi. (SOP).

Hasil pewarna menggunakan pewarna rapid staining yaitu eritrosit berwarna merah muda kebiru-biruan, trombosit berwarna merah muda dengan granula berwarna merah. Inti leukosit berwarna ungu tua, granula neutrofil berwarna ungu atau merah muda, granula eosinofil berwarna merah jingga, granula basofil berwarna ungu tua kehitaman, sitoplasma limfosit berwarna biru dan sitoplasma monosit berwarna abu-abu (Reagen Kit).

Ciri-ciri sediaan apusan yang baik :

- a. Sediaan tidak melebar sampai tepi kaca objek
- b. Sediaan tidak boleh ada bergaris-garis atau berlobang
- c. Sediaan tidak boleh sobek
- d. Pada sediaan harus ada bagian yang cukup tipis

Hal-hal yang harus diperhatikan dalam pembuatan sediaan dan fiksasinya:

- a. Kaca objek harus benar-benar bersih
- b.  $\frac{3}{4}$  dari luas kaca objek memanjang, apusan tidak terlalu tebal dan tidak terlalu tipis
- c. Preparat harus benar-benar kering pada saat digenangi dengan methanol (fiksasi)
- d. Larutan pewarna sebaiknya diganti 2 minggu atau tergantung banyaknya sediaan, tanda larutan pewarna rusak yaitu apabila warna menjadi keruh
- e. Larutan pewarna harus selalu ditutup rapat untuk mencegah penguapan

## 2. *Good Laboratory Practice (GLP)*

Praktik laboratorium yang baik (*Good Laboratory Practice*) merupakan suatu cara pengelolaan laboratorium secara keseluruhan agar laboratorium sebagai data generator dapat menghasilkan data yang dapat

dipercaya kebenarannya dengan memenuhi persyaratan K3 (Keselamatan Kesehatan Kerja). *Good Laboratory Practice* (GLP) mencakup banyak hal diantaranya organisasi, fasilitas, tenaga, metode analisa, pelaksanaan analisa, monitoring, pencatatan, pelaporan, kondisi laboratorium dan lain-lain (BPOM, 2012).

Unsur-unsur dalam GLP :

a. Teknisi Laboratorium Teknisi

Keterampilan teknisi sangatlah dibutuhkan dalam pengerjaan sampel serta pengoperasian alat, di laboratorium RSUD Abdul Wahab Sjahranie Samarinda teknisi mempunyai pengalaman bekerja yang sudah sangat lama sehingga sudah terampil dalam pengerjaan serta pengoperasian alat, namun standar GLP untuk menyediakan dokumentasi SOP alat dan SOP cara penggunaannya untuk diletakkan di dekat alat belum sepenuhnya ada, ada beberapa alat yang tidak terdapat SOP disamping/dekat alat. Hal ini penting sebagai acuan teknik laboratorium dalam pengerjaannya

b. Lingkungan

Pada ruang laboratorium RSUD Abdul Wahab Sjahranie Samarinda keadaan laboratorium sudah memenuhi syarat, bangunan gedung laboratorium ini adalah permanen, adapun luas dari ruang tindakan laboratorium di RSUD Abdul Wahab Sjahranie Samarinda adalah 12 m<sup>2</sup>, dinding tidak ada lekukan, pencahayaan yang baik karena terdapat dua lampu, kelembaban suhu adalah 25°C, suhu diatur hanya pada saat jam kerja sehingga tidak dapat diperkirakan rata-rata kelembaban suhu, memiliki 1 pintu tanpa jendela, tata letak peralatan khususnya alat untuk pengambilan sampel seperti jarum, objek glass, kapas steril, kapas alkohol serta handscoon, lalu yang penulis amati terdapat 2 buah bad untuk pasien dilakukan tindakan dan juga terdapat handrub.

c. Bahan Pemeriksaan

Bahan pemeriksaan yang dimaksud adalah bahan yang digunakan untuk pemeriksaan, bahan yang dimaksud disini adalah

sampel kanker serviks, kanker payudara, dan tumor yang di dapatkan dari pasien rawat jalan atau rujukan, kebanyakan sampel didapatkan dari pasien rawat jalan karena sampel biopsi tersebut langsung diambil oleh dokter Spesialis Patologi Anatomi yang berada di laboratorium patologi anatomi

d. Reagen

Reagen sebagai bahan pereaksi harus baik kualitasnya, pada saat penerimaan semua reagen diperhatikan kadaluwarsanya, pada penyimpanan reagen perlu diperhatikan lama dan suhu penyimpanannya, di laboratorium patologi anatomi reagen datang berada didalam box/kardus, diperhatikan terlebih dahulu wadah/botol reagen. Jika terdapat kerusakan pada botol reagen, reagen dapat dikembalikan ke distributor, reagen disimpan didalam lemari di ruang penyimpanan dengan suhu dan kelembapan rata-rata 25°C.

e. Peralatan

Dalam pengambilan sampel *Fine Needle Aspiration Biopsy* yang penulis amati, tidak ada alat yang digunakan selain jarum suntik 25G dan peralatan untuk pengambilan darah.

f. Metode Pemeriksaan.

Metode pemeriksaan harus ada pada setiap parameter tidak terkecuali untuk metode kerja pemeriksaan biopsi, metode yang digunakan untuk pewarnaan adalah Rapid Staining dengan prinsip melakukan pewarnaan secara cepat, sediaan difiksasi dengan menggunakan methanol lalu diwarnai dengan eosin dan methylen blue. Metode pemeriksaan ini berfungsi sebagai panduan untuk mengerjakan pemeriksaan sitologi.

### 3. Keselamatan dan Kesehatan Kerja (K3)

Pelaksanaan Keselamatan dan Kesehatan Kerja(K3) adalah salah satu bentuk upaya untuk menciptakan tempat kerja yang aman, sehat, bebas dari pencemaran lingkungan, sehingga dapat mengurangi dan bebas dari kecelakaan kerja serta penyakit akibat kerja yang pada

akhirnya dapat meningkatkan efisiensi dan produktifitas kerja. Kecelakaan kerja tidak saja menimbulkan korban jiwa maupun kerugian materi bagi pekerja dan pengusaha, tetapi juga dapat mengganggu proses produksi secara menyeluruh, merusak lingkungan yang pada akhirnya akan berdampak pada masyarakat luas. (Depkes, 2002).

Pada laboratorium RSUD A. Wahab Sjahranie Samarinda beberapa unsur dari K3 tidak diterapkan sepenuhnya, khususnya adalah alat pelindung diri (APD) yang mana pada saat hendak masuk ke ruang laboratorium wajib menggunakan jas lab, sandal lab dan juga handscoon serta masker, tetapi ada beberapa ketidak sesuaian dalam penggunaan APD laboratorium ini yakni tidak menggunakan APD seperti jas lab, handscoon, masker dan sandal laboratorium, yang mana hal ini kita ketahui wajib digunakan dalam laboratorium.

Penggunaan jas lab sangat penting karena jas lab merupakan salah satu atribut penting yang harus digunakan oleh seseorang ketika berada di dalam laboratorium. Jas lab berfungsi untuk melindungi tubuh dari berbagai bahan-bahan berbahaya yang mungkin dapat langsung mengenai kulit, diantaranya : perlindungan dari cairan kimia, mencegah terjadinya kontaminasi, melindungi diri dari noda, memudahkan aktifitas, menghindari terkena percikan api dan profesionalisme

Handscoon atau sarung tangan berfungsi untuk melindungi tangan dari cairan sampel ataupun larutan kimia yang bisa berefek buruk pada kulit maupun kesehatan, penggunaan masker berfungsi untuk melindungi pernafasan sekaligus bagian pencernaan karena ada 2 jenis bahaya bahan kimia, ketika terhidup dan tertelan, kemungkinan yang lebih tinggi terserang adalah terhirup karena kita harus selalu bernafas meskipun ditempat banyak bahan kimia beresiko. Penggunaan sandal jepit dilarang dipakai saat bekerja di laboratorium karena tidak bisa melindungi kaki saat larutan atau bahan kimia tumpah.

#### a. *Spill Kit*

*Spill Kit* berguna untuk menangani tumpahan bahan kimia berbahaya atau cairan tubuh infeksius agar tidak membahayakan

orang-orang yang ada disekitar rumah sakit. *Spill Kit* adalah peralatan yang digunakan untuk membersihkan material yang berbahaya atau infeksius yang berbentuk cair (Schaffer, 2000)

Laboratorium Patologi Anatomi RSUD A.W Sjahranie Samarinda terdapat 2 buah *Spill Kit* yakni *Infectious Spill Kit* dan *Chemical Spill Kit*. didalam box *Infectious Spill Kit* meliputi (RSUD Abdul Wahab Sjahranie, 2016) :

1. Gaun pelindung ( 1 buah )
2. Sarung tangan ( 5 pasang )
3. Masker ( 10 buah )
4. Kacamata pelindung ( 1 buah )
5. Larutan NaOCl 3% ( 1 botol )
6. Desinfektan cair ( 1 botol )
7. Bubuk NaOCl 0,5% ( 2 botol)
8. Pinset ( 1 buah )
9. Kantong plastik kuning ( 5 buah )
10. Tissue kertas absorben/kain ( 3 buah )
11. Tanda bahaya (1 buah )

*Infectious Spill Kit* ini berfungsi sebagai pembersihan tumpahan darah atau cairan tubuh secara manual untuk menghilangkan darah atau cairan tubuh dan mikroorganisme patogen yang mengkontaminasi permukaan lantai maupun permukaan alat-alat di area rumah sakit.

Cara penggunaan *Infectious Spill Kit* di Laboratorium Patologi Anatomi RSUD Abdul Wahab Sjahranie Samarinda (RSUD Abdul Wahab Sjahranie, 2016) :

1. Persiapan alat dan bahan
2. Ambil *Infectious Spill Kit*
3. Pasang papan penanda
4. Gunakan alat pelindung diri sesuai urutannya: sepatu boots, gaun pelindung/celemek, masker, google, sarung tangan. Jika tumpahan sudah kering, gunakan cairan NaOCl 0,5%. Jika

tumpahan masih basah, gunakan serbuk NaOCl 0,5% dan biarkan selama 2 menit

5. Taburkan serbuk dari tepi tumpahan lalu ke bagian tengah secara merata. Ambil kain penyerap (absorben) biarkan sampai meresap lalu angkat menggunakan pinset dan buang ke kantong plastik kuning
6. Bersihkan kembali bagian permukaan yang terkena tumpahan darah/cairan tubuh dengan menyemprot cairan desinfektan selama 3 menit kemudian lap menggunakan kain lap (absorben)
7. Lalu buang ke kantong plastik kuning, pastikan pinset pada kantong plastik kuning yang berbeda untuk disterilkan dan dipakai kembali
8. Lepaskan APD sesuai urutan: sarung tangan buang pada kantong plastik kuning, kacamata kembalikan pada kotak *Infectious Spill Kit*, masker buang pada kantong plastik kuning dan gaun pelindung buang pada kantong plastik kuning
9. Lalu rapikan dan kembalikan kotak *Infectious Spill Kit*
10. Pel kembali bekas tumpahan seperti biasa
11. Cuci tangan sesuai prosedur dan isi kembali

Di dalam tas *Chemical Spill Kit* meliputi (RSUD Abdul Wahab Sjahranie, 2016) :

1. Gaun pelindung (1 buah)
2. Sarung tangan (2 pasang)
3. Masker (1 buah)
4. Kacamata pelindung (1 buah)
5. Desinfektan cair (1 botol)
6. Sekop dan pengikis (1 buah)
7. Kantong plastik kuning (2 buah)
8. Tissue kertas absorben/kain (3 buah)
9. Tanda bahaya (1 buah)

10. *Spill sock* dan *spill pillow* untuk mengkarantina tumpahan. *Chemical Spill Kit* ini digunakan untuk menyerap tumpahan cairan kimia

Penggunaan *Spill Kit* yang baik dan benar pada cairan tubuh infeksius dapat turut serta menyukseskan program pengendalian dan pencegahan infeksi di rumah sakit yang juga menjadi salah satu penilaian dalam akreditasi rumah sakit (Kemenkes RI, 2011). Sehingga perlu ada upaya untuk membiasakan petugas dalam menggunakan *Spill kit*.

Pada saat pengamatan dilakukan penulis melihat adanya beberapa ketidaksesuaian antara syarat yang ditetapkan dengan keadaan dilapangan belum dipasang *Biological Safety Cabinet* dan belum ada alat pencuci mata yang mana hal ini menyangkut persyaratan ruang laboratorium patologi anatomi sebagai bagian dari sentra diagnostik dikelompokkan pada Biosafety-level 2 yaitu laboratorium yang mempunyai hubungan dengan penyakit pada manusia sesuai.

b. Pengelolaan Limbah

Semua bahan pemeriksaan yang dikirim ke laboratorium berpotensi infeksius. Bahan tersebut dapat mengandung virus atau bakteri yang berbahaya bagi petugas laboratorium, sisa bahan pemeriksaan dan bahan pemeriksaan yang telah bercampur dengan reagen berpotensi bahaya, sehingga diperlukan pengetahuan khusus tata cara pembuangan limbah laboratorium bagi sumber daya yang bekerja di lingkungan laboratorium.

1. Pembuangan limbah padat

a. Limbah padat infeksius

1. Tidak tajam: sisa jaringan, limbah kontainer/plastik, limbah medis lainnya

Prosedur pembuangan: dimasukkan ke dalam kantong plastik kuning dan dilakukan pelabelan untuk

dimusnahkan dengan insinerator, dapat melakukan kerja sama dengan pihak lain yang memiliki fasilitas tersebut.

2. Tajam: jarum bekas pakai, mata pisau bekas pakai, slide bekas pakai

Prosedur pembuangan: dimasukan kedalam kotak tahan tusukan, setelah penuh dibawa ke insinerator untuk dimusnahkan.

- b. Limbah padat tidak infeksius

Sisa sampah rumah tangga berupa makanan dan sisa alat tulis kantor.

Prosedur pembuangan: masukan kedalam kantong plastik hitam dan selanjutnya dibawa ke tempat pembuangan sampah.

- c. Kimiawi

Sisa bahan padat kimiawi (parafin, botol bekas reagen, kertas saring bekas).

Prosedur pembuangan: masukan dalam kantong plastik dan diberi label limbah B3 dan selanjutnya dibawa ke insinerator untuk dimusnahkan.

- d. Non kimiawi

Kertas bekas bungkus dan sisa-sisa ATK (alat tulis kantor).

Prosedur pembuangan: masukan kedalam kantong plastik hitam dan diberi label dan selanjutnya dibawa ke tempat pembuangan sampah.

1. Infeksius

Bahan sisa spesimen sitologi cairan.

Prosedur pembuangan: masukan ke dalam wadah/jerigen khusus bahan infeksius dan buang sisa cairan saluran limbah khusus di laboratorium ke penampungan limbah infeksius pusat.

2. Sisa zat kimia

Bahan sisa cairan pewarnaan dan cairan fiksasi.

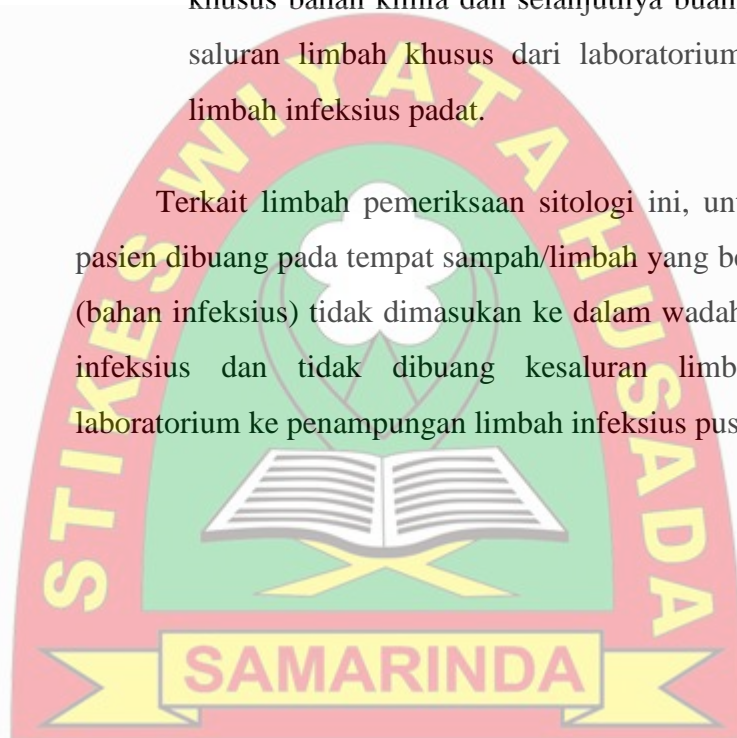
Prosedur pembuangan: netralisasi limbah sesuai dengan jenisnya asam atau basa, dengan cara menambahkan larutan asam/basa sampai mencapai indikator kadar keasaman/basa (Ph) 6.8 yang cukup aman untuk limbah.

### 3. Kimiawi

Sisa cairan kimiawi (formalin , xylol, ethanol, alkohol, hematoxylin, eosin, HCL, decalcifier).

Prosedur pembuangan: masukan ke dalam wadah/jerigen khusus bahan kimia dan selanjutnya buang sisa cairan ke saluran limbah khusus dari laboratorium penampungan limbah infeksius padat.

Terkait limbah pemeriksaan sitologi ini, untuk sisa sampel pasien dibuang pada tempat sampah/limbah yang berplastik kuning (bahan infeksius) tidak dimasukan ke dalam wadah/jerigen khusus infeksius dan tidak dibuang kesaluran limbah khusus di laboratorium ke penampungan limbah infeksius pusat.



## BAB V PENUTUP

### A. Kesimpulan

Dari hasil pengamatan LTA yang dilakukan, dapat disimpulkan bahwa :

1. Dari Praktek Kerja Lapangan di Laboratorium Patologi Anatomi RSUD Abdul Wahab Sjahranie Samarinda, diketahui teknis dan tahapan dalam pewarnaan sediaan biopsi. (sesuai SOP).
2. Dari hasil yang didapatkan untuk hasil mikroskopis sediaan biopsi dengan metode FNAB (*Fine Needle Aspiration Biopsy*) yaitu inti sel berwarna biru, sitoplasma berwarna merah, warna biru akan terwarnai dengan *methylen blue* dan warna merah akan terwarnai dengan *eosin*.

### B. Saran

1. Bagi Akademik

Dapat menjadikan Laporan Tugas Akhir ini sebagai referensi untuk menambah pengetahuan pada Mata kuliah Sito-Histopatologi terutama tentang Histopatologi Anatomi.

2. Bagi Petugas Laboran

Dapat lebih memperhatikan dengan teliti teknis dan tahap dalam pengerjaan pewarnaan biopsi metode FNAB agar dapat dibaca dengan baik, serta menggunakan APD yang lengkap agar terhindar dari kecelakaan kerja yang tidak diinginkan

## DAFTAR PUSTAKA

- Azwar, Azrul dan Prihartono, Joedo. 2014. *Metodologi Penelitian Kedokteran & Kesehatan Masyarakat*. Jakarta: Binarupa Aksara Publisher.
- BPOM, 2012. Pedoman cara Berlaboratorium yang baik. Badan Pengawasan Obat dan Makanan Republik Indonesia. Jakarta. dalam Laporan Program Drs. Bambang Supriyadi, M.P
- DahlanMS, 2009. *Besar sampel dan cara pengambilan sampel dalam penelitian kedokteran dan kesehatan*. Edisi ke-2. Jakarta: Salemba Medika.
- De Jong WD,SjamsuhidajatR. 2005. *Buku ajar ilmu bedah. Edisi ke-2.Jakarta: EGC*. hlm. 471-97.
- Depkes, RI. *Kesehatan dan Keselamatan Kerja Laboratorium Kesehatan, Jakarta. 2002. jurnal Kedokteran Syiah Kuala Volume 10 Nomor 1 April 2010*
- Eroschenko VP,2008. *Atlashistologi diFiore.Edisi ke-11.Jakarta: EGC*.hlm. 137-9.
- Hay RJ. Deep fungal infections. Dalam : Fredberg IM, Eisen AZ, Wolff K, Austen KF, Goldsmith LA, Katz SI, editor. Fitzpatrick's *dermatology in general medicine; edisi ke-7. New York: McGraw-Hill, 2008: 1831-2.*
- Kementrian Kesehatan RI, 2015. *Buku Pedoman Pelayanan Patologi Anatomi Indonesia*. Perhimpunan Dokter Spesialis Patologi Indonesia IAPI
- Nasar Made I, 2008. *Prinsip Dasar Pengolahan Jaringan untuk Histologi dan Sitopatologi*. Kursus Imunohistokimia di Jakarta 2012
- Notoatmodjo, Soekidjo. 2012. *Promosi Kesehatan dan Perilaku Kesehatan*. Jakarta: Rineka Cipta.
- Parkin DM, Pisani P, Ferlay J, *Global Cancer Statistic. Ca Cancer J Clin* 49: 33-64, (2007).
- Sierra-Torres CH, Trying SK. *Risk Contribution Of Sexual Behaviour and Cigarette Smoking to Ovarian Neoplasia. Int J Gynecol Cancer* 13: 617-625, (2008).


Standart Operational Procedure Laboratorium Patologi Anatomi RSUD Abdul Wahab Sjahranie Samarinda.

Standart Operational Procedure Penggunaan *Infectious Spill Kit* (Darah/Cairan tubuh) RSUD Abdul Wahab Sjahranie Samarinda.

ST-Reagensia, Reagen Kit

Suyatno, *Emir Pasaribu, Diagnostik dan terapi Bedah Onkologi*, Sagung Seto 2009.

Yahya ZM, Ali HH, Hussein HG. 2013, *Evaluation of the Sensitivity and Specificity of Immunohistochemical Marker in the Differential Diagnosis Of Effusion Cytology*. Oman Medical Journal, 28(6):410-6.



## LAMPIRAN

Lampiran 1. Rekapitulasi Data Hasil Pewarnaan Rapid

No.	Sampel	Eosin	Methylen Blue
1	J1	√	√
2	J2	√	√
3	J3	√	√
4	J4	√	√
5	J5	√	√
6	J6	√	√
7	J7	√	√
8	J8	√	√
9	J9	√	√
10	J10	√	√
11	J11	√	√
12	J12	√	√
13	J13	√	√
14	J14	√	√
15	J15	√	√
16	J16	√	√
17	J17	√	√
18	J18	√	√
19	J19	√	√
20	J20	√	√
21	J21	√	√
22	J22	√	√
23	J23	√	√
24	J24	√	√
25	J25	√	√
26	J26	√	√
27	J27	√	√

28	J28	√	√
29	J29	√	√
30	J30	√	√

Di dapatkan 30 sampel hasil pewarnaan giemsa dalam keadaan baik dan siap dibaca oleh dokter Spesialis Patologi Anatomi.



## Lampiran 2. Reagen Kit

**ST-REAGENSIA**

**Rapid 1**

---

**Pewarna Rapid<sup>ST</sup>**

**Pendahuluan**  
 Pewarna Rapid adalah reagensia pewarna polikromatik menurut Romanovsky yang mewarnai sel dengan bermacam-macam warna dan dipakai untuk mewarnai preparat apus darah tepi secara cepat pada pemeriksaan hitung jenis leukosit (differential count), malaria atau filaria. Komponen sel yang bersifat alkalis bereaksi dengan ion eosin yang bermuatan negatif memberikan warna jingga sampai merah. Komponen sel yang bersifat asam bereaksi dengan ion methylenen blue, memberikan warna biru. Komponen sel yang bersifat netral bereaksi dengan eosin dan methylene blue sehingga memberikan warna campuran antara jingga dan biru.

**Reagensia**

	Reagensia (1)	Reagensia (2)	Reagensia (3)
Cat. No	Lar. Fiksatif	Lar. eosin	Lar. Methylene Blue
002-0646 A	1 x 500 ml	1 x 500 ml	1 x 500 ml
002-0646 B	1 x 100 ml	1 x 100 ml	1 x 100 ml

**Prosedur**

1. Lakukan prosedur fiksasi pada preparat apus yang hendak diperiksa dengan mencelupkan kedalam reagensia (1) selama 2-3 detik.
2. Keringkan.
3. Celupkan kedalam reagensia (2) selama 20 - 30 detik.
4. Pindahkan dan celupkan kedalam reagensia (3) selama 15 - 30 detik.
5. Bilas dengan aquadest dan keringkan
6. Periksa sedian apus tersebut dibawah mikroskop.

**Hasil Pewarna**

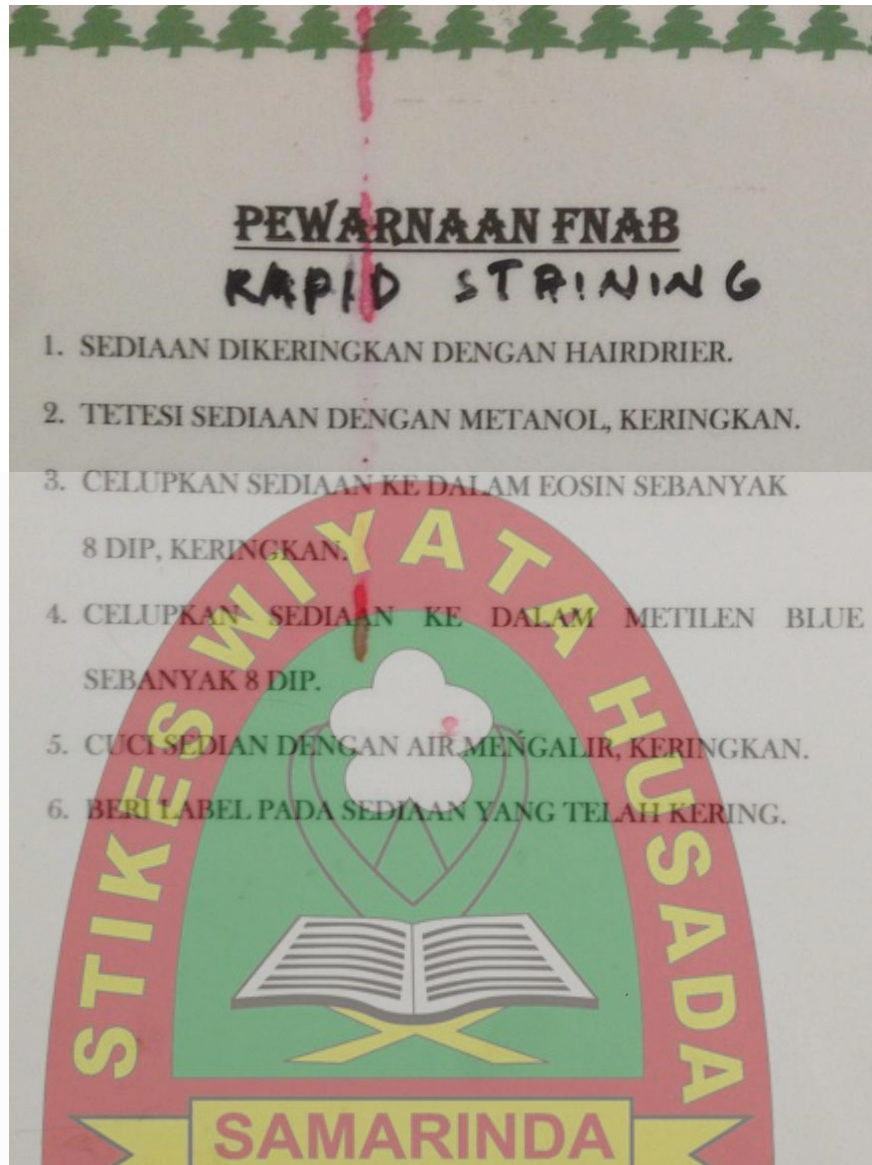
Eritrosit berwarna merah muda kebiru-biruan.  
 Trombosit berwarna merah muda dengan granula berwarna merah.  
 Inti leukosit berwarna ungu tua.  
 Granula netrofil berwarna ungu atau merah muda.  
 Granula eosinofil berwarna merah jingga.  
 Granula basofil berwarna ungu tua kehitaman.  
 Sitoplasma limfosit berwarna biru.  
 Sitoplasma monosit berwarna abu-abu.  
 Chromatin malaria berwarna merah dan sitoplasma biru muda.

**Rujukan**  
 Yan, L.T. : A Rapid Method of Preparing Smears from Effusion & Solid Mass Aspirates for Cytologic Diagnosis. Am. J. Clin Pathol 47:797-801, 1967.

Dr. Sutrisno Syahrir No. 1 C - Jakarta 10350, Indonesia Phone : 31930763 - 3155249 (Hunting) Fax : (021) 3100948 - 31924904  
<http://www.greskat.com> ; E-mail: [este@indo.net.id](mailto:este@indo.net.id)

Gambar 1. Reagen Kit Rapid Staining.

### Lampiran 3. Cara Kerja Pewarnaan Rapid



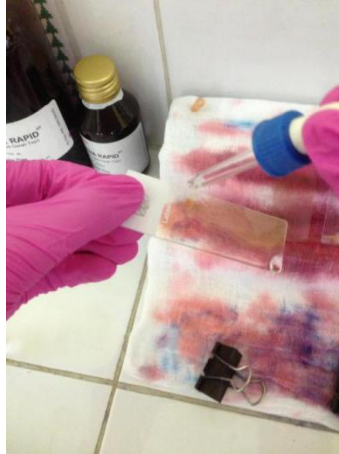
Gambar 1. Cara Kerja Pewarnaan Rapid Staining.

## Lampiran 4. Reagen Rapid Staining



Gambar 1. Reagensia 1 (larutan fiksatif), Reagensia 2 (larutan Eosin), Reagensia 3 (larutan Methylen Blue).

## Lampiran 5. Dokumentasi Kegiatan




Gambar 5.1. Proses Fiksasi dengan menggunakan Methanol.



Gambar 5.2. Proses Pewarnaan dengan menggunakan Eosin.



Gambar 5.3. Eosin yang sudah dikeringkan.



Gambar 5.4. Proses Pewarnaan dengan Methylen Blue.



Gambar 5.5. Dibersihkan dengan air mengalir.



Gambar 5.6. Hasil sediaan siap dibaca oleh dokter Spesialis Patologi Anatomi (Sp.PA)

## RIWAYAT HIDUP



Yossie Paramita Syntia Putri panggilan Yossie atau Uci lahir di Kota Samarinda pada tanggal 18 Maret 1997 dari pasangan suami istri Bapak Syahril Effendi dan Ibu Rina Sayuti. Penulis adalah anak pertama dari 5 bersaudara. Berkenegaraan Indonesia. Beragama islam bersuku kutai. Penulis sekarang bertempat tinggal di jalan KH. Hasyim Ashari gg.2000 RT.30 Loa Bakung. Samarinda

Pendidikan yang telah ditempuh oleh penulis yaitu SD Negeri 026 Samarinda lulus tahun 2008, SMP Negeri 16 Samarinda lulus tahun 2011, SMK Medika Samarinda lulus tahun 2014, bekerja di Rumah Sakit Haji Darjat Samarinda berhenti tahun 2016 dan mulai 2016 mengikuti Program D-III Analis Kesehatan di Sekolah Tinggi Ilmu Kesehatan Wiyata Husada Samarinda sampai dengan sekarang, sampai dengan penulisan Laporan Tugas Akhir ini penulis masih terdaftar sebagai Mahasiswa Program Studi D-III Analis Kesehatan di Sekolah Tinggi Ilmu Kesehatan Wiyata Husada Samarinda.

